Aus der Psychiatrischen und Nervenklinik der Charité Berlin
(Direktor: Prof. Dr. Bonnhoeffer)

Ueber Lindau'sche Kleinhirncysten

Inaugural-Dissertation

zur

Erlangung des

Medizinischen Doktorgrades

an der

Friedrich-Wilhelms-Universität zu Berlin

vorgelegt von

Maria Valerie Hübner
Fachärztin für Nervenkrankheiten aus Frankfurt/Main

Tag der Promotion: 15. 9. 1939

Druck: Karl u. Richard Hoffmann, Bln-Charlottenburg Schillerstr. 44.

M 234

Gedruckt mit Genehmigung
der
Medizinischen Fakultät der Universität Berlin
Dekan: Prof. Dr. Kreuz
Referent: Prof. Dr. K. Albrecht
Korreferent: Prof. Dr. P. Gohrbandt.

R. UNIV.
BIBLIOTHEEK
LEIDEN

Ueber Lindau'sche Kleinhirncysten

Digitized by the Internet Archive
in 2026

https://archive.org/details/IA41550804_0116

Der nicht zu den Seltenheiten zählende Einzelfall einer Lindau'schen Kleinhirncyste, deren klinische Beobachtung vor über 8 Jahren begann, und welche vor nunmehr 6 Jahren erfolgreich operiert worden ist, gab Veranlassung zu weiterer Beschäftigung mit den cystischen Tumoren des Kleinhirns, der Lindau'schen Angiomatose und ihr analogen Krankheitsprozessen des Zentralnervensystems.

In seiner grundlegenden Studie aus dem Jahre 1926 hat Arvid Lindau an Hand einer genauen und erschöpfenden Kasuistik unter Ueberprüfung aller früher veröffentlichten Fälle sich mit der Pathogenese und Klassifikation der Kleinhirncysten befaßt. Dabei ist es ihm gelungen, darüber hinaus den Zusammenhang der angiomatösen Kleinhirncysten mit dem schon vorher bekannten Angiom der Retina aufzudecken und beide Syndrome einem übergeordneten Krankheitsbegriffe, der Angiomatose des Zentralnervensystems, einzufügen. Diese ist eine in ihrer Vollständigkeit recht seltene Erkrankung, deren häufigste Untergruppe die cystischen Kleinhirntumoren bis heute geblieben sind, welche wiederum als Cysten mit und ohne Tumoren vorkommen.

Im Jahre 1927 und 1930 hat Lindau noch einen ergänzenden Ueberblick über die Kleinhirncysten veröffentlicht, worin er die praktische Seite der guten operativen Heilungsmöglichkeiten besonders berücksichtigt.

In theoretischer Hinsicht sei hingegen trotz des seitherigen Anwachsens des Materials kein Fortschritt zu verzeichnen, die Pathogenese der progredienten Cysten sei noch immer unklar. Koordination von Tumor und Cyste herrsche zahlenmäßig noch vor, der Tumor sei entweder ein gefäßreiches Gliom, in der Mehrzahl der Fälle aber ein Angiom.

Eine Bestätigung dieser seiner Auffassung hat Lindau in der 1928 erschienenen Monographie Cushing's und Bailey's über die Haemangiome des Gehirns ge-

funden, die auch nach Meinung der amerikanischen Autoren besonders gut operabel und der Pathogenese wegen interessant sind. Auch von Cushing und Bailey wird ein Syndrom der Angiomatose angenommen. Der Abstammung nach sind die echten Haemangioblastome mesenchymale Mißbildungen, deren Vorkommen sich einerseits auf das Kleinhirn und weiterhin auf die Retina beschränkt. Die Zugehörigkeit des Retina-Angioms, vor Lindau's Studie als von Hippel'sche Krankheit bekannt, zur Angiomatose des Kleinhirns sei durch ihr Auftreten mit den gleichen begleitenden Hirnkomplikationen und den Nachweis des familiären Charakters sichergestellt. An Häufigkeit überwiegen aber auch nach Auffassung von Cushing und Bailey die Kleinhirncysten mit klinisch einfachen Symptomen.

Bei der Operation sei vor allem auf die Entfernung der Cystenwand und des Wandangioms zu achten. Punktion habe nur vorübergehenden Erfolg, Strahlentherapie sei bei den Cysten ergebnislos geblieben.

Cushing und Bailey machen noch darauf aufmerksam, daß außer den angiomatösen Kleinhirncysten auch die cystischen Tumoren gliomatöser Art und die Astrocytome des Vermis superior operativer Behandlung gut zugänglich seien.

Die im Folgenden mitgeteilte eigene Beobachtung betrifft einen jetzt 22-jährigen jungen Mann, welcher nach wiederholten stationären Aufenthalten in der Nervenklinik der Charité im Jahre 1933 in der dortigen chirurgischen Klinik operiert wurde und bis heute praktisch geheilt blieb.

Hans H., damals ein 13-jähriger Schüler, kam Mitte November 1930 erstmals zur Aufnahme, nachdem Angehörige seit Juli desselben Jahres bei ihm zuweilen Torkeln beim Gehen bemerkt hatten. Auch die Sehfähigkeit habe in letzter Zeit abgenommen. H. selbst klagte über gelegentliche Stiche im Hinterkopf und Brechreiz, Schwindelgefühl wurde hingegen verneint. Die Schulleistungen seien gut.

Die Untersuchung ergab hydrocephale Schädelbildung, mäßigen Exophtalmus, auf Licht und Convergenz gut reagierende, mittelweite, runde und seitengleiche Pupillen. Es bestanden keine Augenmuskelparesen und kein Nystagmus, keine Einschränkung des Gesichtsfeldes. Der Cornealreflex war links schwächer als rechts. Am Augenhintergrund bestand bds. Stauungspapille von 3 Dioptrien. Der rechte Mundast des Facialis blieb eine Spur zurück, Uhrticken wurde rechts schlechter gehört als links, die Zunge wich eine Spur nach rechts ab. Die Sprache war nicht gestört. An den Armen bestand rechts gering herabgesetzter Tonus, aktiv keine Parese. Radiusperiost- und Tricepsreflexe waren seitengleich, Fingernasenversuch bds. ataktisch, Adiadochokinese bds. vorhanden. Die Bauchdeckenreflexe ließen sich sämtlich auslösen, ebenso der Cremasterreflex. An den Beinen fand sich keine Störung des Tonus und der Motilität. Der Patellarreflex war links lebhafter als rechts, die Achillesreflexe seitengleich. Außer Oppenheim links wurden keine spastischen Reflexe nachgewiesen. Der Kniehackenversuch zeigte bds. Ataxie. Bei intakter Oberflächensensibilität war das Lagegefühl im rechten Großzehengelenk gestört. H. ging breitbeinig und taumelig, ohne Fallneigung nach einer bestimmten Seite.

Die Röntgenaufnahme zeigte hydrocephalen Schädel, klaffende Coronarnaht, verstärkte Impressiones digitatae. Die Falx war verkalkt, die Sella vergrößert mit freiem Eingang, die Processus clin. a. u. p. etwas atrophisch.

Im Lumbalpunktat fand sich lediglich leichte Rundzellvermehrung.

Bei der am 18. 11. vorgenommenen Hirnpunktion (Prof. Albrecht) wurde zunächst vom Stirnhirn aus das rechte Vorderhorn des Seitenventrikels zur Entnahme von Liquor und Luftfüllung für die Encephalographie punktiert. Der Ventrikelliquor ergab nichts Besonderes.

Bei der Punktion des linken Kleinhirns nach der Mittellinie hin wurde in 3 cm Tiefe eine Cyste angetroffen, aus der sich unter Druck 60 ccm braunrote Flüssigkeit entleerte, die z. T. gerann. 30 ccm Luft wurden nachgefüllt. Ein entnommener Kleinhirncylinder zeigte normales Kleinhirngewebe.

Abb. 1—3.

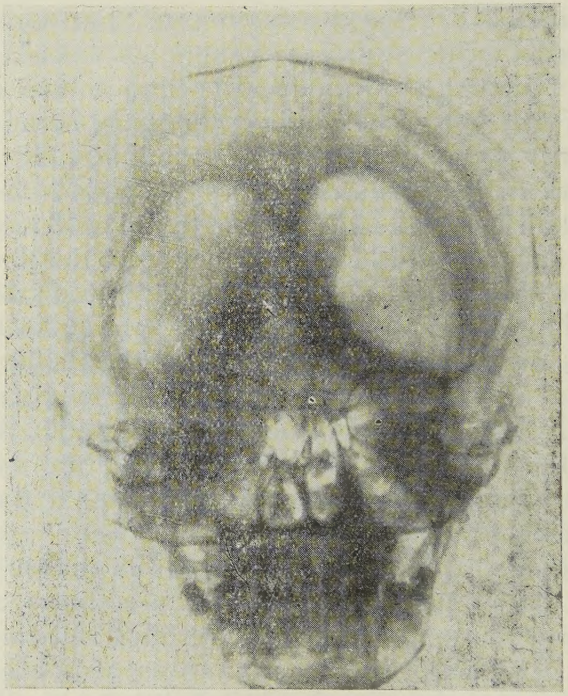

Ventrikulogramme: Hochgradige symmetrische Erweiterung der Seitenventrikel. Blasige Auftreibung des 3. Ventrikels, an dessen Hinterwand sich trichterförmig der Aquaedukt öffnet. Dieser ist aber komprimiert durch den im wesentlichen median gelegenen cystischen Tumor des Kleinhirns. Die Ventrikelfüllung erfolgte vom Stirnhirn aus, die Cystenfüllung vom Kleinhirn aus.

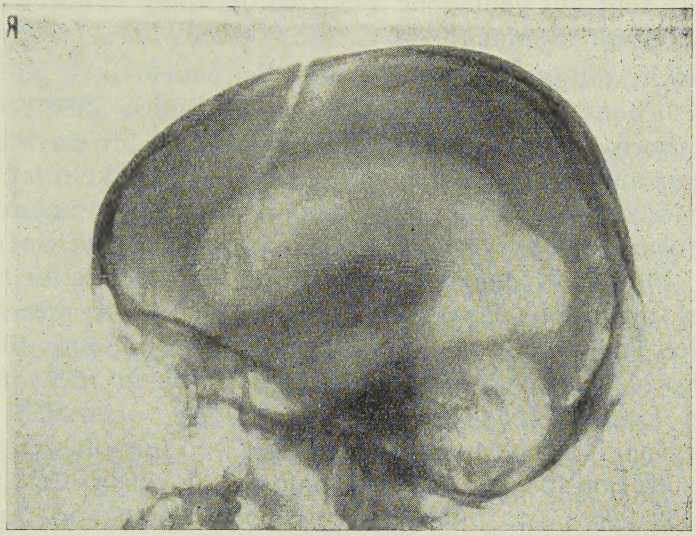
R

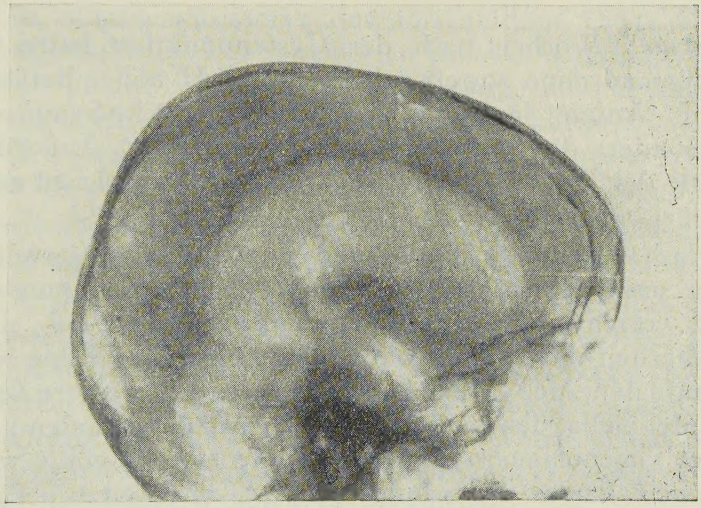

Die sehr gut gelungene Ventriculographie ließ folgende Einzelheiten erkennen:

Hochgradige Erweiterung der Seitenventrikel, die im wesentlichen ganz symmetrisch ist, lediglich das rechte Hinterhorn ist auf der Seitenaufnahme weniger stark ausgezogen als das linke. Neben den Seitenventrikeln ist der 3. Ventrikel gut mit Luft gefüllt. Deutlich erkennbar ist das Foramen Monroi und vor allem seine untere Begrenzung. Man sieht den Recessus infundibuli und weiter nach hinten oben den erweiterten Aquaeduct. Die mit Luft gefüllte Kleinhirncyste liegt ungefähr medial und dürfte die Form eines Kartenherzens zeigen, wenn nicht noch rechts Cystenflüssigkeit vorhanden wäre, was sich mit Wahrscheinlichkeit aus der rechtsseitigen unscharfen Begrenzung ergibt. Auf der Seitenaufnahme reicht die Cyste oben bis etwa zur Epiphyse und bleibt unten und hinten ungefähr einen Querfinger von der Schädelkapsel entfernt.

H. vertrug die genannten Eingriffe zunächst gut, schlief dann aber auffallend viel, war zwar nicht benommen aber apathisch. Die Stauungspapille blieb vorläufig unverändert.

Etwa 3 Wochen nach der Cystenpunktion hatte sich der Zustand dann soweit gebessert, daß H. außer Bett sein konnte. Anfang Januar befanden sich sämtliche Symptome, insbesondere die Stauungspapille im Rückgang. Außer Hypotonie der Extremitäten waren alle Kleinhirnzeichen nahezu abgeklungen.

Nach vorläufiger Entlassung wurde H. ein Vierteljahr später nachuntersucht. Die Stauungspapille war nunmehr völlig verschwunden, die Sehfähigkeit betrug 6/9. Eine Unsicherheit des Ganges war noch zu bemerken. Eine Kontrollaufnahme des Schädels zeigte wesentlich bessere Zeichnung der Sella, der Kalkgehalt im Dorsum und Boden hatte wieder zugenommen. Subjektiv fühlte sich H. völlig wohl, hatte seit Januar die Schule ohne Schwierigkeiten besucht. Zu Ostern erfolgte die endgültige Entlassung.

(Bereits im Juni desselben Jahres wurde seine Wiederaufnahme erforderlich, nachdem er seit April wegen über-

großer Ermüdbarkeit vom Schulunterricht hatte befreit werden müssen. Nach Angabe der Mutter hatte sich der Gang in den letzten 3 Wochen verschlechtert, war taumeliger geworden, 3mal war Erbrechen aufgetreten.

Die neurologische Untersuchung ergab wieder eine Zunahme der Kleinhirnsymptome, und zwar Hypotonie der Arme und Beine, leichte Ataxie bei Fingernasen- und Kniehackenversuch, geringe Adiadochokinese, inkonstantes Vorbeizeigen beim Barany, Verschlechterung des Ganges mit gelegentlichem Taumeln nach links, aber keine erheblicheren Hirndruckerscheinungen, vor allem keine frische Stauungspapille. Die Röntgenaufnahme des Schädels zeigte eine leichte Zunahme der Impressiones digitatae.

Wegen der deutlichen Verschlechterung des Zustandes war eine erneute Hirnpunktion prophylaktisch angezeigt, welche am 7. 7. vorgenommen und bei der dicht unterhalb der Schädelkapsel diesmal 75 ccm einer gelben, gerinnenden Cystenflüssigkeit entleert wurden. Ein aus dem linken Kleinhirn entnommener Cylinder enthielt reichliche, vielleicht aus der Cystenwand stammende Kalkkonkremente.

Die Röntgenaufnahme der luftgefüllten Cyste ergab dicht oberhalb der Felsenbeine ein bis zwei Querfinger hinter der Ebene der äußeren Gehörgänge eine linksseitig nicht über die Mittellinie hinausragende Luftansammlung von Kleinbirnengröße, die nach der Mitte und oben — dem Tentorium entsprechend - auffallend spitz ausgezogen war.

Schon eine Woche nach der Cystenpunktion wurde H. diesmal ohne wesentliche Gangstörung nach hause entlassen.

Bis Januar 1932, also ein halbes Jahr, ging es ihm dann gut, sodaß er regelmäßig die Schule besuchte. Aber ganz allmählich stellte sich wieder eine Verschlechterung ein, vor Weihnachten trat Kopfdruck, nach Weihnachten Brechreiz und nächtlicher Speichelfluß auf.. Die Unsicherheit beim Gehen nahm wieder zu. Ende Februar kam H. wieder in die Klinik, am Vortage hatte er erbrochen.

Es fanden sich wieder die früheren Kleinhirnsymptome. Neu hinzugekommen war eine leichte Ataxie der Sprache und Schrift, außerdem nystagmische Zuckungen beim Seit-

wärtsblick. Grobe Hirndrucksymptome fehlten einschließlich Stauungspapille.

Bei der diesmaligen Punktion wurde die erneute Auffüllung der Cyste festgestellt und von ihrem Inhalt 90 ccm entleert.

Die Röntgenaufnahmen bei luftgefüllter Cyste sprachen für in der Hauptsache linksseitige Entwicklung.

Im Anschluß an die Punktion, die H. wieder gut vertrug, traten erstmals Blickparesen nach oben, unten und einwärts mit maximaler Erweiterung der Pupillen und fehlender Lichtreaktion auf, welche sich allmählich wieder zurückbildeten. Ebenso stellte sich eine rasche Besserung des übrigen Befundes ein.

Der Befund von seiten der Hirnnerven und die Reflexe an den Extremitäten waren im Ganzen unverändert. Pyramidenzeichen fehlten. Als alarmierendes Symptom wurde erneut Stauungspapille von 2 3 Dioptrien bds. festgestellt. Sämtliche Kleinhirnzeichen hatten zugenommen, insbesondere war der Stand bei Fußaugenschluß unmöglich, beim Gehen und Stehen trat Fallneigung vorwiegend nach hinten in Erscheinung. Sprache und Schrift waren ataktisch.

Am 5. 8. 32 wurde durch Punktion des rechten Seitenventrikels und durch Cystenpunktion entlastet. Aus dem rechten Ventrikel entleerten sich 30 ccm Liquor spontan, aus der Cyste 65 ccm.

Die Aufnahmen der luftgefüllten Cyste ließen auf der a. p. Aufnahme wie früher eine unvollständige Kartenherzform erkennen, sodaß die Cyste oben vorwiegend in der Mittellinie, unten dagegen vorwiegend links gelegen sein mußte. Auf der Seitenaufnahme fiel auf, daß sie nach unten bis unmittelbar an die Schädelkapsel reichte. Weiter fand sich am vorderen oberen Rande der Cyste eine Kleinpflaumen große Vorwölbung, die schon in die Vierhügelregion hineinzureichen schien, wodurch das Auftreten der Blickparese erklärt war.

Die Untersuchung des Cystenpunktats ergab zelligen Inhalt mit anscheinend mesodermalen Elementen.

Nach der Punktion trat Nystagmus nach rechts und links auf. H. fühlte sich subjektiv wohl.

Nach 4 wöchigem Klinikaufenthalt kam er wieder steh- und gehfähig zur Entlassung, die übrigen Symptome waren jetzt nicht so prompt und nicht so vollständig zurückgegangen wie früher.

Noch im gleichen Monat September 1932 mußte H. sich wieder in die Klinik aufnehmen lassen. Die Erscheinungen zeigten deutliche Progredienz. Neben den Blickparesen nach oben und unten war eine Abducensparese mit Doppeltsehen hinzugekommen. Noch fehlte so kurze Zeit nach der Entlassung die Stauungspapille. Die Sprache war wieder skandierend. Neben der Hypotonie an Armen und Beinen war eine angedeutete Praedilektionsparese des rechtén Arms und Beins nachzuweisen.

Zunächst wurde abgewartet. Zu Anfang Dezember verschlechterten sich die Gleichgewichtsstörungen rapide, der Gang wurde wieder hochgradig taumelig. Die Sehfähigkeit nahm ab, Pyramidensymptome stellten sich ein.

Nach einer nochmaligen Punktion der Cyste und Entleerung von 50 ccm brauner Flüssigkeit zeigten die Röntgenaufnahmen nach Luftfüllung im Ganzen den gleichen Befund wie zuvor.

Nach den Erfahrungen aller vorausgegangenen entlastenden Punktionen war auch von dieser letzten höchstens ein vorübergehender Erfolg zu erwarten. Auch die Remissionen waren immer kürzer geworden und die Progredienz der Cyste hatte anscheinend jetzt ein beschleunigtes Tempo angenommen. Da weiter immer bedrohlichere Symptome in Gestalt der Blickparesen und der Pyramidenbeteiligung hervortraten, mußte eine eingreifendere Maßnahme, die Operation zum Zweck der Entfernung der Cyste, als notwendig vorgeschlagen werden.

Gut vorbereitet durch die Entlastung wurde H. am 1. 1. 33 in die Chirurgische Klinik verlegt. Die Diagnose lautete: Medial gelegene Kleinhirncyste, vermutlich mit Haemangiom.

2 Tage später wurde die Operation in Lokalanaesthesie ausgeführt.

Vor der Operation wird zur Beseitigung des Ueberdruckes der linke Ventrikel (Hinterhorn) punktiert, wobei sich reichlich Liquor entleert. Die Punktionskanüle bleibt

während der ganzen Operation liegen. Nach großem Ankerschnitt werden Haut und Periost bis zum Foramen magnum abgeschoben und das Os occipitale danach in großer Ausdehnung entfernt. Der Schädel erweist sich als außerordentlich dünn und fast mit der Schere schneidbar. Nach vorsichtiger Eröffnung der Dura liegt das Kleinhirn in fast ganzer Ausdehnung pulsierend vor, die linke Hemisphäre ist stärker vorgewölbt. Nach Punktion in der Mitte der linken Hemisphäre stößt man in ziemlicher Tiefe auf die Cyste, aus der sich reichlich gelbliche Flüssigkeit entleert. An der Punktionsstelle wird nun eingegangen und die Cyste in 2 cm Tiefe breit eröffnet. Sie erstreckt sich vor allem nach vorn zu, ihre Innenfläche ist überall völlig glatt und spiegelnd. Beim Eröffnen einer der Eingangsstelle gegenüberliegenden Vorwölbung, die für den Haemangiomknoten oder eine Nebencyste gehalten wurde, fließt reichlich Liquor ab, und es stellt sich heraus, daß der 4. Ventrikel eröffnet worden war. Da durch diese Oeffnung eine Drainage in den 4. Ventrikel gegeben ist, wird sie noch etwas erweitert. Beendigung der Operation, Schichtnaht, Verband.

Nach reaktionsloser Heilung ergab am 3. 2. eine Kontrolle des Liquors Funktionieren der Drainage. (Eiweißvermehrung, Blutpigment im Lumbalpunktat.)

Einen Monat nach dem Eingriff wurde H. in die Nervenklinik zurückverlegt.

Ende Februar 33 wurde er entlassen. Er fühlte sich wohl, die Narbe war reizlos, ein Prolaps nicht nachzuweisen. Ein, zwei und 6 Monate nach der Operation vorgenommene ambulante Nachuntersuchungen zeigten stetige weitere Besserung aller Symptome, vor allem des Ganges, der nur noch eine Spur unsicher war. Die Sprache war noch leicht verlangsamt, die Schrift noch in geringem Grade unsicher.

$2^1/_4$ Jahre später, im Oktober 1935, stellte sich H. wieder in der Nervenklinik vor. Sein Zustand war unverändert gut geblieben. Bis April des Jahres hatte er in der elterlichen Wirtschaft geholfen, immer sehr ausgiebig geschlafen, war sehr gewachsen und wog 60 kg. bei einem Alter von jetzt 18 Jahren. Danach war er Lehrling in einer Bürostellung geworden, deren Anforderungen er gut bewältigte.

Nur vieles Schreiben fiel ihm schwer, die Finger an der Schreibmaschine seien etwas steif. Beschwerden habe er gar keine.

Bei asthenischem Habitus war H. im Gesicht auffallend mager. Sexuell hatte er sich normal entwickelt, Zeichen von Dystrophia adiposogenitalis fanden sich nicht. An der reizlosen Operationsstelle bestand eine knöcherne Deckung ohne Pulsation. Plötzlicher Lagewechsel und Kopfschütteln lösten keinen Schwindel aus. Beim Blick nach links traten langsame Einstellzuckungen auf. Die Papillen waren leicht verschleiert. Die schwächere Innervation des rechten Mundfacialis war geblieben, die Sprache wirkte langsam, die Schrift eine Spur zittrig. Die Hypotonie der Beine war noch deutlich, der Kniehackenversuch besonders links etwas unsicher. Im Stehen trat leichtes Schwanken nach rechts ohne Fallneigung auf, der Gang mit geschlossenen Augen war etwas ataktisch, mit offenen Augen ganz unauffällig. Abgesehen von einer gewissen Denkverlangsamung war H. psychisch in Ordnung.

Im Juli 39, 4 Jahre nach der letzten Untersuchung, gab H., auf die Anfrage nach seinem jetzigen Ergehen folgende Antwort:

Seit 1935 sei er ohne Unterbrechung beim Kreiskrankenkassenverband tätig und voll arbeitsfähig. Zeitweise könne er nicht ganz so flott schreiben wie ein Gesunder. Ab und zu, besonders bei schlechtem Wetter, bestehe leichter Druck im Hinterkopf. Brechreiz habe er nie mehr gehabt, Schwindelerscheinungen nur bei Kopftieflage. In der Dunkelheit und nach längeren Märschen sei der Gang etwas unsicher. Ueber besondere Ermüdbarkeit könne er nicht klagen. Die Sehfähigkeit sei unverändert gut geblieben. Sein Allgemeinbefinden schwanke etwas, er fühle sich zur Zeit nicht ganz so gut wie vor einem Vierteljahr. Die beigefügte Handschriftprobe ist nicht deutlich ataktisch, wirkt nur eine Spur unsicher.

Die sich nunmehr schon über 9 Jahre erstreckende Beobachtung von H. läßt sich also dahingehend zusammenfassen, daß er als 13-Jähriger mit den Symptomen eines Kleinhirntumors in die Klinik kam, wo bei der alsbald vorgenommenen Ventrikulographie und Punktion des lin-

ken Kleinhirns hier eine Cyste angetroffen wurde, die nach Luftfüllung auch röntgenologisch genau dargestellt und lokalisiert werden konnte. Auf den Röntgenaufnahmen ließ sich erkennen, wie die Cyste infolge ihrer teilweise medialen Lage und ihrer Ausdehnung nach vorne den Aquaeduct komprimiert und so eine Zirkulationsstörung des Liquors mit allen ihren Folgen hervorgerufen hatte. Die zugleich mit der Punktion durchgeführte Entlastung hatte einen Rückgang aller Symptome zum Ergebnis, der aber leider nicht von bleibender Dauer war. Wegen erneuter Füllung der Cyste und Wiederkehr von Hirndruckerscheinungen mußten im Laufe der nächsten 2 Jahre noch 4 weitere Entlastungen durch Cystenpunktion erfolgen, deren vorletzte nur eine ungenügende Remission erzielte. An die zunächst eingetretene Besserung schloß sich innerhalb weniger Wochen von September bis Dezember 32 eine rapide Verschlechterung mit progredienten Symptomen in Form von Blickparesen und Beteiligung der Pyramidenbahnen an. Da sich auch röntgenologisch eine Entwicklung der Cyste gegen die Vierhügelregion hin erkennen ließ, entschloß man sich im Januar 33 zur Operation der Cyste. Bei dieser wurde eine linksseitig und median gelegene Cyste von erheblicher Ausdehnung in mäßiger Tiefe unter der Dura angetroffen. Sorgfältige Untersuchung ihrer Innenfläche ergab überall eine glatte spiegelnde Wand, die Vermutung eines Angioms bestätigte sich nicht. Als man eine Vorwölbung an der Hinterwand der Cyste eröffnete, die man für eine Nebencyste halten konnte, kam man in den 4. Ventrikel. Die so geschaffene Verbindung konnte durch Erweiterung therapeutisch ausgewertet und in eine Dauerdrainage verwandelt werden.

Im Anschluß an die Operation stellte sich eine fortschreitende Besserung bis zu praktisch völliger Heilung ein, die bis heute anhält und ein Beweis dafür ist, daß die Verbindung mit dem 4. Ventrikel erhalten und die Drainage wirksam geblieben ist. Sonst hätte es schon lange zu Wiederauffüllung der Cyste und den entsprechenden Hirndrucksymptomen kommen müssen, wie dies nach den früheren Punktionen stets der Fall war. Dies umsomehr, als die Forderung Cushings und Bailey's nach Entfer-

nung der Cystenwand einschließlich des Wandtumors, der in unserem Falle fehlte, nicht erfüllt werden konnte. Diese Forderung hat daher vielfach nur theoretische Bedeutung. Dies gilt auch für diejenigen Fälle, in denen eine Cystenwand überhaupt nicht vorhanden ist. Es kommt in erster Linie darauf an, eine Methode zu bleibender Entlastung zu finden, um so das Auftreten lebensbedrohlicher Hirndruckerscheinungen zu verhindern.

In seiner Uebersicht über 7 Angiomfälle bringt Jung 1935 eine Zusammenstellung der charakteristischen klinischen Symptomatologie der Kleinhirncysten, welche auch für unseren Fall zutreffend ist, und in der er hervorhebt, daß Allgemeinerscheinungen und Nachbarschaftssymptome im Vordergrund stehen und Herderscheinungen trotz des oft lateralen Sitzes der Cysten meist nicht ausgeprägt sind. Im Falle H. ist das gleiche Verhalten durch den vorwiegend medialen Sitz der Cyste ohnehin verständlich. Als Nachbarschaftssymptom des Wurms ist nach Jung bereits die Gangstörung anzusehen, falls nicht Fallneigung nach einer bestimmten Seite vorhanden ist. Als weitere Nachbarschaftssymptome sind bulbäre Erscheinungen zu werten, die aber bei H. bis zum Schluß nicht beobachtet wurden. An benachbarten Hirnnervensymptomen sind die leichte Facialisparese und schließlich die fast kompletten Blickparesen zu nennen, die durch die besondere Entwicklung der Cyste nach den Vierhügeln hin zustande kamen. Die nie fehlenden allgemeinen Hirndruckerscheinungen — Kopfschmerzen, Erbrechen, Schwindel — traten bei H. zu Anfang einzeln, in den späteren Stadien der Erkrankung sämtlich auf. Stauungspapille war zu Anfang der Beobachtung vorhanden, verschwand später und trat wieder auf, fehlte aber im Zustande wesentlicher Verschlechterung vor der Operation. Man kann also nicht von einem gesetzmäßigen Verhalten sprechen, eine Tatsache, die in der Literatur bekannt ist und auch von Jung vermerkt wird.

Die bedrohlichen Symptome treten nach Jung in dem Stadium auf, in dem die Cyste zu einer Schwellung der Kleinhirntonsillen und des Unterwurms führt, die ihrerseits eine „Cisternenverquellung" zur Folge hat. Im Falle H. hingegen lag schon frühzeitig eine Compression des

Aquaeducts vor, die eine enorme Liquorstauung im Ventrikelsystem bedingte. Im Laufe der weiteren Entwicklung wird natürlich auch eine Cisternenverquellung durch die raumbeengende Cyste hinzugekommen sein.

Gemeinsam ist allen Kleinhirncysten nach oft langer gutartiger Entwicklung die progrediente Verlaufsform. Der Eintritt in ein bedrohliches Stadium erfolgt, wie auch bei unserer Beobachtung, oft rasch und verlangt dann die sofortige Operation. Im Gegensatz zu der sonst absolut infausten Prognose bietet sie Aussicht auf völlige Heilung.

Der Kontrast zwischen Gutartigkeit und Progredienz der cystischen Kleinhirntumoren verlohnt es, sich über die Art und Entstehung dieser Geschwulstformen ein Bild zu machen, soweit die Forschung bereits zu festen Ergebnissen gelangt ist.

Gewisse Anhaltspunkte für die Art einer Cyste lassen sich nach Lindau schon aus der Topographie gewinnen. So pflegen Cysten mit begleitendem Angiom sowohl an der dorsalen wie ventralen Oberfläche des Kleinhirns vorzukommen und sind vorwiegend nach hinten und lateral lokalisiert. Ihre Lage ist immer cortical oder subcortical, die Grenze gegen das Kleinhirngewebe scharf. Die Angiome selbst sind relativ klein. Die Cysten mit Gliom liegen meist dorsal, medial und vorne im Vermis superior. Diese Tumoren sind größer als die Angiome und weniger deutlich abgegrenzt. Für die einfachen Cysten wird keine Praedilektionslage angegeben. In einem Falle wurde eine solche median und symmetrisch gefunden.

Bei unserer eigenen Beobachtung wurde ebenfalls eine einfache Cyste ohne Begleittumor angetroffen, die in der linken Kleinhirnhälfte ziemlich median gelegen war und sich weit nach vorne erstreckte.

Ihre endgültige Einreihung nach der Klassifikation Lindau's macht aber insofern Schwierigkeiten, als theoretisch noch die Möglichkeit eines sehr kleinen Haemangioms offen geblieben ist, welches in der Cystenwand mit bloßem Auge nicht erkennbar war.

Lindau selbst fordert eine genaue histologische Untersuchung, zumal sich eine Reihe von Fällen herausgestellt haben, welche nicht wie vorher angenommen, den

einfachen Cysten zugehören, sondern Cysten mit Wandangiom waren. Dieser Unterschied ist deshalb so wichtig, weil es Lindau nicht gelungen ist, die Genese der einfachen Cysten aufzuklären, während er von der Entstehung der Cysten mit Tumor, die auch zahlenmäßig stark überwiegen, Vorstellungen entwickelt hat, die heute allgemein anerkannt sind.

Nach diesen ist sowohl bei Cysten mit Angiom wie mit gefäßreichen Gliomen, der Tumor als primär, die Cyste als sekundär entstanden zu denken. Zum Beweis wird herangezogen, daß es keine eigentliche Cystenwand gebe, sondern die Begrenzung lediglich von einer gliomatösen Schicht dargestellt wird, während eine Ependym- oder Endothelbekleidung stets fehlt. Das Cystenwachstum komme zustande durch Transsudation aus dem Tumor, der arm an Lymphgefäßen sei. Die Cystenflüssigkeit habe stets die gleiche, eiweißreiche Zusammensetzung und entspreche dem Blutplasma. Die Bezeichnung „Cyste" wird daher im Grunde von Lindau abgelehnt und nur formal beibehalten. In Wirklichkeit handle es sich um Tumoren mit cystischen Bildungen.

Die Frage nach der Entstehung und dem genetischen Zusammenhang von Cyste und Tumor ist von Lindau in seiner Monographie vorwiegend von anatomisch-histologischen Gesichtspunkten betrachtet worden.

Einen anderen Weg hat Antoni eingeschlagen, dessen Studie über die Kleinhirncysten, die er bezeichnenderweise die „Syringomyelie des Kleinhirns" nennt, im gleichen Jahr veröffentlicht ist wie Lindau's Arbeit. Bei vorwiegend vergleichender Untersuchung der beiden häufigsten höhlenbildenden Prozesse des Nervensystems kommt er zu einer Auffassung über die Genese der Cysten, welche in wesentlichen Punkten von Lindau abweicht.

Eine entscheidende Bedeutung wird auch von Antoni dem Aufbau der Cystenwand beigelegt. Den zellulären fibrillenreichen Bau findet Antoni gleich wie bei der Syringomyelie, sieht ihn aber nicht als beweisend für eine gleiche Genese an. In seinem eigenen Falle bestehe die Cystenwand nur aus hirnatrophischem Gewebe mit Uebergang aus einer feinen Schicht, gehöre also der Nervensubstanz

selbst an. Bei einer Reihe von Cysten ist aber Ependymauskleidung der Wand gefunden worden, womit die Annahme einer embryonalen Genese gestützt werde. Einen Beweis für diese Abkunft der Cysten stelle das Vorkommen einer Kommunikation mit dem 4. Ventrikel dar. Die Entstehung der einfachen Cysten ist für Antoni insofern kein Problem, als er glaubt, daß in späterer Zeit die Epithelauskleidung der Cystenwand ebenso wie auch die Ventrikelverbindung verloren gehen könne. Für ihn bildet also die Gruppe der Cysten mit Verbindung mit dem 4. Ventrikel im Gegensatz zu Lindau genetisch keine besondere Gruppe.

Bei den Cysten mit Angiom spricht sich Antoni mit einer Einschränkung für deren Entstehung durch partielle sekundäre Degeneration im Tumor aus, wie sie von Cushing und Martin für Gliome mit Cysten angenommen werde. Nur wo in der Cystenwand überhaupt kein neoplastisches Gewebe zu finden sei, könne man diesen Ursprung nicht annehmen. Es gebe bei gleichem Initialstadium nach Ribbert zwei Möglichkeiten für die Entwicklung von Tumor und Cyste, entweder werde der Tumor groß und die Cyste bleibe klein oder umgekehrt. Die serösen Cysten seien als extreme Größenform eines solchen Hohlraums aufzufassen.

Man könne aber nicht wie Martin behaupten, daß alle Cysten mit Tumor gliomatösen Ursprungs seien, sondern man müsse nach den bisherigen Veröffentlichungen zugeben, daß Cysten — im Groß- und Kleinhirn — verschiedene Tumoren in ihrer Wand enthalten können. Das Gleiche gelte von den die Syringomyelie begleitenden Rückenmarkstumoren und hierin liege eine frappante Analogie zu den Cysten mit Tumor.

Die Syringomyelie zeige sich ebenso mit Vorliebe im jugendlichen Alter. Sie sei durch Höhlen im Centralnervensystem gekennzeichnet, die fast immer dorsal von den normalen Hohlräumen sitzen. Ebenso wie bei den Cysten mit Ventrikelverbindung könne im jugendlichen Alter eine Kommunikation der syringomyelitischen Höhle mit dem Zentralkanal bestehen. In 2 dieser Fälle zeige das beglei-

tende Gliom stark destruktive und proliferative Eigenschaften.

Antoni selbst fällt auf, daß man, sofern seine Auffassung zu Recht bestehe, öfter Syringomyelie in Kombination mit Cysten erwarten müßte, während bisher nur ein solcher Fall von Wersilow (1913) bekannt sei.

Als Kriterium für die lokalisatorischen Analogien zieht Antoni wiederum den histologischen Bau von Syringomyelie- und Cystenwand heran. Auch bei der Syringomyelie finde man eine ganz gleichmäßige Dicke der Ependymwand wie bei den Cysten. Die Gefäßknoten in der Umgebung syringomyelitischer Höhlen weisen auf embryonale Störungen hin und zeigen Parallelen mit den Angiomknoten der Hirncysten.

Weiterhin weist A. darauf hin, daß bei der Syringomyelie ebenso wie bei der Recklinghausenschen Krankheit sowohl mesenchymale wie Nervenelemente Hand in Hand proliferieren, obgleich beide Krankheiten auf embryonaler Basis entstanden zu denken seien. Aus der altersmäßig gleichen Verteilung von Cysten und Syringomyelie könne man schließen, daß in beiden Fällen ein verfrühter Schluß des Medullarrohrs die Grundlage bilde.

Als maßgeblich für die Deutung der Syringomyelie verweist Antoni mehrmals auf Tannenbergs kritische Studie aus dem Jahr 1924. Unterlage dieser Arbeit bilden im Wesentlichen 2 Syringomyeliefälle. Der erste zeigt neben den syringomyelitischen Höhlen in unmittelbarer Nachbarschaft mehrere angiomatöse Tumoren, davon 2 an der Basis des Kleinhirns, einen in der Oblongata, je einen im Hals- und Lendenmark, ferner Cystenpankreas, Cavernome der Leber und Nierencysten. Der zweite ist eine hochgradige Syringomyelie mit einem Gliom der Caudagegend und einem Angiom des Lendenmarks. Auffällig sind feste Gliosen und Gliosesäume als Begleitung der Höhlen, an einer Stelle der Gliose Markscheidenreste, welche für Tannenberg den Beweis darstellen, daß es sich um Narbengewebe handelt. Tannenberg kommt, ohne daß seine Schlußfolgerungen hier einzeln aufgeführt werden können, zu dem Ergebnis, daß die Syringomyelie als reaktive Gliose infolge irgendeiner Schädigung z. B. durch einen

nahegelegenen Tumor mit gleichzeitigen degenerativen Vorgängen aufzufassen sei. Der Nachweis einer Entwicklungsstörung sei überhaupt nicht erbracht. Für diese Auffassung sei unter anderem die Tatsache herangezogen worden, daß in vielen Syringomyeliefällen Spuren von Entwicklungsstörungen am Zentralkanal gefunden wurden. Die Höhlenbildung komme durch Zirkulationsstörungen zustande und trete entweder als primärer Zerfall auf oder auch sekundär in den soliden Gliosen. Bezüglich der Kombination der Syringomyelie mit Angiomen nimmt Tannenberg keinen eigenen Standpunkt ein sondern verweist nur auf die bisherigen Veröffentlichungen (Berblinger, Schüle, Bielschowski u. a.).

Antonie fügt der von ihm zitierten Auffassung Tannenbergs sogleich hinzu, daß er sie nicht ganz teilen könne, sondern geneigter sei, eine embryonale Genese der Syringomyelie anzunehmen.

Von Lindau wird Antoni's Gleichsetzung der Cysten mit der Syringomyelie abgelehnt und ihm mit Recht der Einwand gemacht, daß er nicht auf Creuzfeldt's strenge Definition der Syringomyelie als einem rein gliomatösen Prozeß auf der Grundlage einer Entwicklungsstörung eingehe, wonach man die Syringomyeliefälle mit Angiom keineswegs den übrigen echten Syringomyelien gleichsetzen könne. Ihre nicht zu bestreitende Parallele zu den angiomatösen Kleinhirncysten habe Antoni daher zu einem falschen Schlusse verleitet.

Hieraus ist ersichtlich, daß der Vergleich der Kleinhirncysten mit der Syringomyelie das Problem der Cystenentstehung noch komplizierter gestaltet.

Schuback (1927) stellt die Frage nach einem Zusammenhang zwischen Syringomyelie und Angiomatose, die er in einem Fall gekoppelt fand, noch eindringlicher als Tannenberg und weist darauf hin, daß Lindau diesen ablehne, ohne das Problem gründlich anzugreifen. Daß ein Zusammenhang zwischen Angiom mit Cyste und Angiom mit Syringomyelie vorliegen müsse, werde allein durch das relativ häufige Vorkommen beider Kombinationen erwiesen. Syringomyelie wie Angiomatose seien beide Entwicklungsstörungen. Einen deutlichen Hinweis auf diese Pa-

rallele erblickt er darin, daß in seinem Falle, der eine komplette Angiomatose aufweist, die syringomyelitische Höhle selbst von einem gliomatösen Stift im unteren Cervicalmark und oberen Dorsalmark ausgehe, außerdem in unmittelbarer Nachbarschaft ein Angiom vorlag.

Ludo von Bogaert (1934) verfügt über 2 besonders schöne Fälle zur Demonstration der Beziehungen von Syringomyelie und Angiomatose Lindau. Es handelt sich um eine familiäre Syringomyelie bei 2 Schwestern, deren eine mit einer ausgedehnten cystischen Gliose verbunden ist. Im anderen Falle liegt eine Syringobulbie mit Kleinhirncyste vor. Histologisch haben sämtliche Höhlen keine Ependymwand. Van Bogaert nimmt hier eine Einschmelzung gliomatösen Gewebes mit vasculären Veränderungen der Grenzzone an. — Ganz ähnlich lag Wersilow's Fall. Der Prozeß der Syringomyelie sei übereinstimmend mit Creutzfeld einheitlich dysontogenetisch und beginne embryonal. Die Entstehung der solitären Kleinhirncysten ohne Wandtumor sei auf diese Weise nicht zu erklären. Bei streng gliomatösen Tumoren ohne vaskulären Einschlag sei Entstehung der Cysten durch plastische Transsudation nicht denkbar.

In seiner Zusammenfassung spricht von Bogaert das aus, was überhaupt als Ergebnis der vergleichenden Arbeiten über Syringomyelie und Kleinhirncysten gelten muß: Die Analogien zwischen beiden Krankheitsprozessen sind überzeugend, wenn auch eine völlige Gleichsetzung einer kritischen Betrachtung nicht standhält.

Auch die klinische Symptomatologie der Kleinhirncysten und der hochsitzenden syringomyelitischen Höhlen weist entsprechende Parallelen vor allem in Bezug auf ihre Druckwirkung infolge des Flüssigkeitsinhaltes in einer gegenüber solchen Schädigungen sehr empfindlichen Gegend auf. Praktisch kommen daher gleiche entlastende Maßnahmen für beide Krankheitsprozesse in Frage. So hat Puusepp schon 1926/27 die operative, entlastende Behandlung der Syringomyelie angegeben.

Nach dem Vorausgehenden ist demnach eine Erklärung für die Entstehung der Cysten ohne Tumor und der streng

gliösen Cysten durch ihren Vergleich mit der Syringomyelie nicht zu erhalten.

Aber bei näherem Zusehen gewinnt man weiter den Eindruck, daß auch die Entstehung der Cysten mit Wandangiom noch eine ungelöste Frage darstellt.

Gerade diesem Problem hat Lindau sich mit besonderer Sorgfalt gewidmet, und es auch von vergleichenden Gesichtspunkten aus zu lösen versucht, indem er das Angiom der Retina, welche die andere Praedilektionsstelle angiomatöser Tumoren im Gehirn darstellt, systematisch untersuchte. Er fand, daß das Retina-Angiom mit und ohne cystische Bildungen vorkommt und glaubte darin einen Beweis zu sehen, daß Antoni's Auffassung über die Entstehung der angiomatösen Cysten infolge sekundärer Degeneration im Tumor falsch sei.

Bei diesen Untersuchungen hat Lindau die Zugehörigkeit des Retina-Angioms zur Angiomatose aufgefunden, das sowohl allein als mit Hirnkomplikationen - Kleinhirncysten oder angioblastischen Tumoren im Kleinhirn oder der Medulla - vorkommt. Im Rahmen der Angiomatose komme also dem Retina-Angiom die gleiche Wertigkeit zu wie der Kleinhirncyste.

Das Retina-Angiom, als von Hippel'sche Krankheit seit 1911 bekannt, erscheint Lindau deshalb so lehrreich, weil es auf Grund seiner Lokalisation in einer Reihe von Fällen von seinen ersten Anfängen an klinisch beobachtet werden konnte und so wichtige Aufschlüsse über den Zeitpunkt der Entstehung und die Entwicklungsdauer der Angiomatose gewonnen wurden. Auf Grund theoretischer Erwägungen verlegt Lindau die Entstehung der ersten Anlage des Retina-Angioms in den 3 Embryonalmonat, weil zu dieser Zeit erstmals angiomatöse Elemente in der Retina auftreten. Der Beginn klinischer Augensymptome liege im Durchschnitt der bis 1926 bekannten 42 Fälle bei etwa 25 Jahren.

Nachforschungen in der Sippe von an Retina-Angiom Erkrankten gaben weiter Anlaß zu der Vermutung, daß hier eine familiäre Disposition vorliege, worauf schon von Hippel in seinen Arbeiten aufmerksam machte. Eine Reihe

weiterer Autoren und Lindau selbst wiesen erneut darauf hin.

Später versuchten Rochat und Möller durch Aufstellen von Stammbäumen sogar Erbcharakter der Angiomatose nachzuweisen, wozu aber das bis jetzt bekannte Material nicht ausreichen dürfte.

Cushing und Bailey haben 1928 mitgeteilt, daß ein Kranker 6 Jahre nach der Operation einer angiomatösen Cyste von einem Retina-Angiom befallen wurde. Es wird daher auch in unserem Falle H. erforderlich sein, für die nächsten Jahre eine augenärztliche Kontrolle durchzuführen, wenn er auch bis jetzt keine Zeichen einer Retinaerkrankung zeigt und in seiner Familie keine Belastung in dieser Hinsicht bekannt ist.

Lindau hat aus dem Vorkommen kapillärer Haemangiome mit und ohne Cysten in der Retina, im Rautenhirn und im Rückenmark an dorsaler Stelle den Schluß gezogen, daß immer die gleiche mesenchymale Matrix den Kern für die Tumorbildung abgibt. Es sei ihm auch kein einziger Fall bekannt, wo ein kapilläres Angiom im Großhirn lokalisiert gewesen sei.

Diese Ausschließlichkeit der Lindau'schen Auffassung hat sich in der Zukunft nicht bestätigt.

Denn nachdem schon Rochat in seiner Veröffentlichung (1927) über ein kapilläres Angiom im Großhirn chung (1927) berichtete hat Schley (1927) in seiner Arbeit über das Zustandekommen von Gehirncysten bei gleichzeitiger Geschwulstbildung 2 weitere kapilläre Großhirnangiome beschrieben. Unter Schley's Material fanden sich noch weitere interessante Lokalisationen der Angiome, davon 2 in den Stammganglien, eine in der Pons. Sämtliche Angiome waren von Cysten oder doch zumindestens von Erweiterung der Lymphspalten begleitet, sodaß Schley den Schluß zieht, die Gruppe der selbständigen Cysten schrumpfe bei genauer Prüfung immer mehr zusammen. Die Entstehung der Cysten führt er wie Lindau auf Transsudation aus dem Tumor zurück. Jeder gefäßreiche Tumor ist nach seiner Ueberzeugung imstande eine Cyste zu bilden.

Ferner bringt Keller (1933) einen weiteren Beitrag zur Tumor-Cystenfrage. Bei einem 19-jährigen Mädchen

fand sich bei der Autopsie nach vorangegangener Operation eine große Cyste mit einer Reihe kleiner wandständiger Tumoren im linken Schläfenhirn. Histologisch war die Cystenwand blastomatös entartet. Keller ist darum der Meinung, daß hier die Cyste das Primäre sein müsse. Auffallend scheint ihm die Aehnlichkeit des Aufbaus der Wand mit normalem Piagewebe. Er glaubt an einen Tumor der Pia mesodermaler Abkunft mit sekundärer Entstehung weiterer Tumoren. Da die Beobachtung sich unter die bisherigen nicht einreihen läßt, sieht er in seiner Erklärung keinen Widerspruch zu Lindau.

Einen ganz analogen Befund aber mit Lokalisation im Kleinhirn teilt Kufs (1932) mit. Auch hier lag eine Cyste mit vollkommen angiomatös entarteter Wand und mehreren kleinen Nebencysten vor. Retina-Angiom oder sonstige cystisch entartete Organe fanden sich hier allerdings nicht. Kufs nimmt an, die Cyste habe sich in diesem Falle innerhalb des Tumors entwickelt, der Cysteninhalt sei durch Transsudation entstanden. Eine traumatische Genese lehne er ab, obgleich mehrere von ihm zitierte Fälle schwere Traumen in der Vorgeschichte aufweisen. Für wichtiger halte er die Frage des familiären Vorkommens. Die von Hippel-Lindau'sche Angiomatose gehöre zur Gruppe tuberöse Sklerose, Recklinghausen, amaurotische Idiotie.

Die wenigen bisher gefundenen kapillären Großhirnangiome lassen eine einheitliche Genese mit den Kleinhirnangiomen zwar vermuten, besonders da, wo sie mit ihnen gemeinsam vorkommen, doch wird man noch viele derartige Fälle sammeln müssen, um bestimmteren Aufschluß über ihr Herkommen zu gewinnen. Auch der genetische Unterschied zwischen kavernösen und kapillären Angiomen scheint noch nicht endgültig festzustehen.

Kommt man abschließend noch einmal auf die schwierige Frage der Genese der einfachen Cysten ohne Tumor, denen die eigene Beobachtung zugehört, zurück, so muß man sich zunächst entscheiden, ob man sie wie Lindau als eine selbständge Gruppe der Cysten gelten lassen will.

So hat von Szigethy (1928) nochmals eine Klassifikation versucht, indem er die Cysten in Geschwulstzysten infolge Degeneration eines Tumors, Entwicklungscysten mit

Ependymbekleidung und mit Verbindung mit dem 4. Ventrikel und einfache Cysten unbekannter Genese einteilt. Er ist geneigt, die letzte Gruppe, für die er auch einen Fall als Beispiel heranzieht, ebenso wie Hochstetter (1928) auf embryonal entstandene, cystisch präformierte Hohlräume zurückzuführen, gibt aber zu, daß Hochstetter's Theorie nicht in allen Punkten überzeugend sei. Weder der Flüssigkeitsinhalt noch die plötzliche Progredienz der Tumorsymptome sei so zu erklären.

Hochstetter's Auffassung wird aber durch eine weitere Arbeit von Foerster und Gagel (1934) gestützt, welche ein polycystisches Ependymom des Kleinhirns fanden. Die Cyste lag im linken Oblongata-Kleinhirn-Ponswinkel, in der linken Kleinhirnhemisphäre fanden sich im ganzen 5 cystische Hohlräume ohne Verbindung miteinander und mit dem 4. Ventrikel. Die Wand hatte eine dem Ependym des Erwachsenen ähnliche kubische Epithelauskleidung. Foerster und Gagel betonen aber, daß diese Cysten grundsätzlich von den Lindau'schen Cysten zu unterscheiden seien.

Lindau selbst läßt eine Ableitung von Cystisch präformierten Hohlräumen lediglich für die Sondergruppe der Cysten in Verbindung mit dem 4. Ventrikel gelten.

Wägt man die verschiedenen Auffassungen über die Genese der einfachen Cysten gegeneinander ab, so zeigt sich, daß weder die Annahme einer kongenitalen Anlage auf der Basis einer Balancestörung der mesenchymalen Entwicklung, noch die Gleichsetzung mit der Syringomyelie noch eine Ableitung aus embryonal präformierten Hohlräumen jede für sich allein eine in allen Teilen befriedigende Lösung darstellen.

Keine vermag vor allem zu klären, weshalb den Cysten die Fähigkeit zur Progredienz im Sinne echten Tumorwachstums innewohnt.

Auch im Falle H. hat eine längere Zeit gutartig verlaufende einfache Kleinhirncyste ziemlich plötzlich progredientes Wachstum angenommen und zu dem charakteristischen Bild eines raumbeengenden Prozesses in der hinteren

Schädelgrube mit schweren allgemeinen Hirndruckerscheinungen geführt. Bei der Operation konnte, da die Cyste vorwiegend medial und in unmittelbarer Nähe des 4. Ventrikels lag, eine Verbindung mit diesem hergestellt werden. Nur weil es gelang, auf diese Weise eine entlastende Dauerdrainage zu schaffen, die bis heute offen geblieben ist, wurde ein so ausgezeichneter Erfolg erzielt, der praktisch einer Heilung gleichkommt.

Zusammenfassung.

1. Grundlage der vorliegenden Arbeit bildet eine wahrscheinlich einfache seröse Kleinhirncyste bei einem zu Beginn der Erkrankung im Jahre 1930 13-jährigen Schüler, welcher in der Universitätsnervenklinik der Charité jahrelang beobachtet, mehrfach mit zeitweiligem Erfolg punktiert und schließlich im progredienten Stadium in der Chirurgischen Klinik der Charité operiert wurde.

Die vorwiegend mediale Lage der Cyste in unmittelbarer Nähe des 4. Ventrikels ermöglichte die Herstellung einer Verbindung mit diesem und damit die Schaffung einer Dauerdrainage. Diesem Umstand ist es zu verdanken, daß ohne Entfernung der Cystenwand eine kontinuierliche Entlastung und damit praktisch eine vollständige Heilung erzielt wurde.

2. Lindau hat in seiner Studie die Pathogenese der Kleinhirncysten erforscht, ihren Zusammenhang mit der von Hippel'schen Krankheit nachgewiesen und beide dem Krankheitsbegriff der Angiomatose des Zentralnervensystems untergeordnet, sowie in einer weiteren Arbeit sich mit den guten operativen Heilungsaussichten der Kleinhirncysten befaßt.

3. Diese zeigen eine charakteristische Symptomatologie. Ihre Verlaufsform ist trotz Gutartigkeit der cystischen Tumoren progredient.

4. Die Pathogenese der Kleinhirncysten mit und ohne Tumor ist von einer Reihe von Autoren derjenigen der Syringomyelie geleichgesetzt bzw. zu ihr in Parallele gestellt worden.

5. Eine Sonderstellung nimmt das den angiomatösen Kleinhirncysten in seinem Verhältnis zur Angiomatose gleichzusetzende Retina-Angiom, die von Hippel'sche Krankheit, ein. Für diese wurde verschiedentlich familiäre Disposition angenommen.

6. Die Tumor-Cystenfrage ist in lokalisatorischer Hinsicht seit Lindau um Großhirnfälle erweitert worden.

7. In den Ausnahmefällen von Wersilow, Kufs und Schley, in denen total angiomatöse Cystenwände gefunden wurden, ist eine primäre Entstehung der Cysten wahrscheinlich.

8. Die einfachen Cysten werden von einer Reihe von Autoren als präformierte, embryonale Hohlräume aufgefaßt, während Lindau diese Genese nur bei den Cysten mit Ventrikelverbindung annimmt.

9. Die Entstehung der einfachen Cysten und ihre Progredienz ist auch nach dem heutigen Stande der Wissenschaftt in verschiedenster Richtung unklar geblieben.

Literatur

Antoni: Acta otolaryng. (Stockh.) 9,1 (1926).
Brandt: Graefes Archiv 106 (1921).
Bogaert, van: Z. Neur. 149 (1934).
Creutzfeld: Kraus-Brugsch, Bd. 10, 2. Teil.
Cushing u. Bailey: Archiv of Ophtalm. 59 (1928).
— Tumors arising from the blood vessels of the brain, London (1928).
Foerster u. Gagel: Z. Neur. 150 (1934).
Hippel, von: V. Graefes Archiv 59 u. 79 (1904, 1911).
Hochstetter: Wiener Klin. Wo. 41 (1928).
Keller: Virchows Archiv 289 (1933).
Jung: Archiv f. Psych. 103 (1935).
Lindau: Acta path. scand. (Kobenh.) 3 Suppl. (1926).
— Acta ophtalm. (Kobenh.) 4 (1927).
— Chirurg. 2 (1930).
Martin: Arch. franco-belg. Chir. 26 (1923).
Möller: Acta ophtalm. (Kobenh.) 7 (1929).
Rochat: Klin. Mbl. Augenheilk. 78 (1927) u. 86 (1931).
Schley: Virchows Archiv 265 (1927).
Schuback: Z. Neur. 110 (1927).
Szigethy, von: Archiv f. Psych. 84 (1928).
Tannenberg: Z. f. d. ges. Neur. u. Psych. 92 (1924).
Wersilow: Centralbl. Neur. 32 (1913).

Lebenslauf

Am 12. September 1901 wurde ich in Frankfurt/Main als Tochter des Kaufmanns Heinrich Högelsberger und seiner Ehefrau Valerie Therese geb. Kraft geboren.

Nach Ablegung der Reifeprüfung Ostern 1920 begann ich mit dem Studium der Medizin an der Universität Frankfurt/Main, wo ich auch die ärztliche Vorprüfung und nach mehrjähriger Unterbrechung des Studiums im Jahre 1930 die ärztliche Staatsprüfung bestand.

Während des praktischen Jahres war ich an der Inneren Abteilung des Städtischen Krankenhauses Robert Koch (Prof. Dr. Zinn) und an der Neurologischen Abteilung des Städtischen Hufeland Hospitales (Prof. Dr. Schuster) tätig.

An derselben Klinik erhielt ich meine weitere neurologische Ausbildung als Volontärärztin bis 31. 3. 33. Am 1. 4. 33 wurde ich an der Nervenabteilung des Krankenhauses Lankwitz (Dir. Arzt Dr. von Steinau-Steinrück) als Assistenzärztin angestellt und blieb dort bis zur Auflösung des Krankenhauses am 31. 12. 35.

Nach $^1/_4$ jähriger Gutachtertätigkeit trat ich am 1. 5. 36 zur weiteren Vervollständigung meiner Ausbildung als Assistenzärztin in die Wittenauer Heilstätten (Dir. Dr. Waetzoldt) ein, wo ich bis Ende Juli 1939 tätig war.